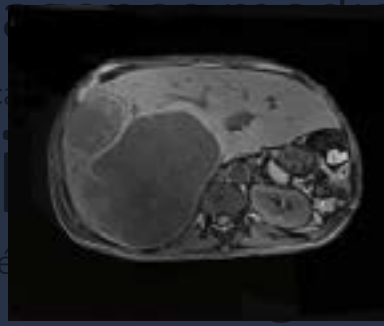
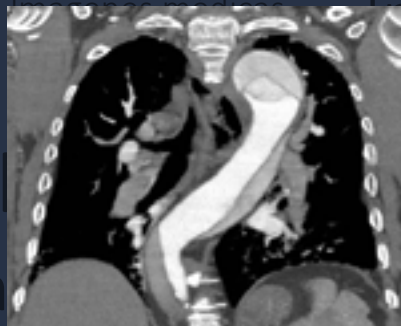
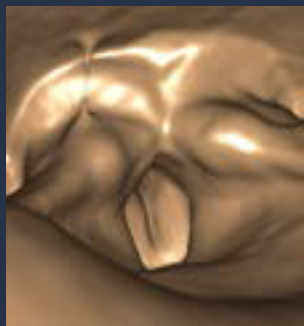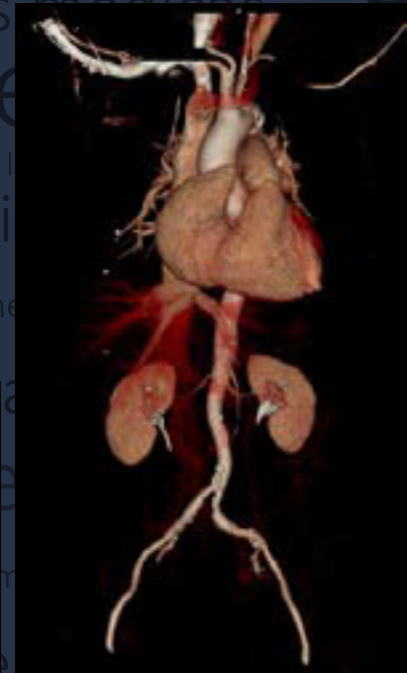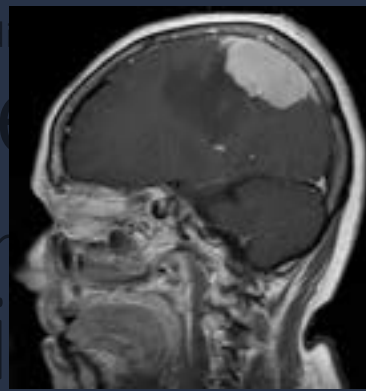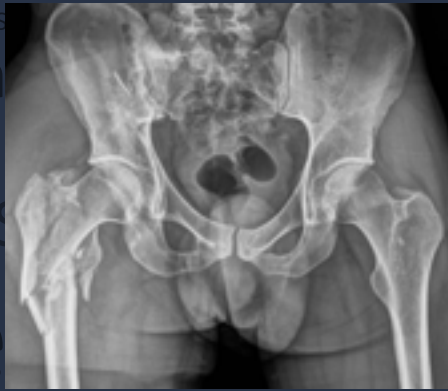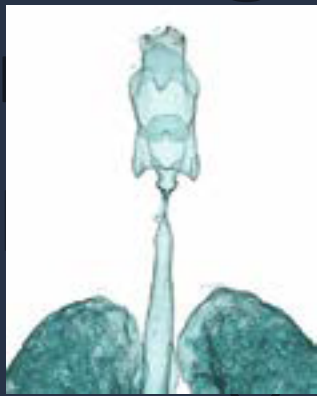Imágenes médicas

Escuela de
Medicina y
Ciencias de
la Salud

Disección Aórtica Tipo A

Laura Cristina Morales Cifuentes
Estudiante XII semestre
Universidad del Rosario-Méderi

Juan Sebastián Ojeda Gómez
Estudiante XII semestre
Hospital Universitario Mayor-Méderi

Dr. Jorge Alberto Carrillo Bayona
MD. Radiólogo
Hospital Universitario Mayor-Méderi

Dr. Juan Mauricio Pardo
Director científico
Hospital Universitario Mayor-Méderi

Dissección Aórtica Tipo A

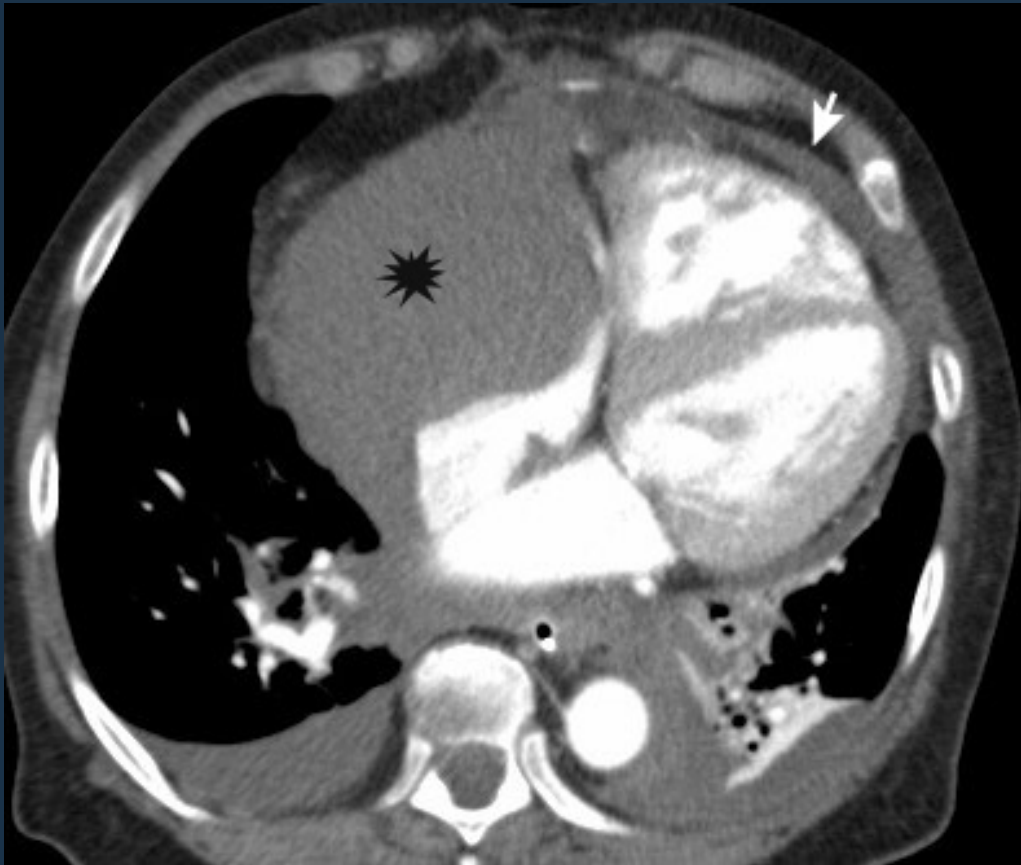


Figura 1.
TC Torax contrastada. Corte Axial. Ventana de mediastino. Líquido pericárdico (flecha) y hematoma mediastinal (asterisco).

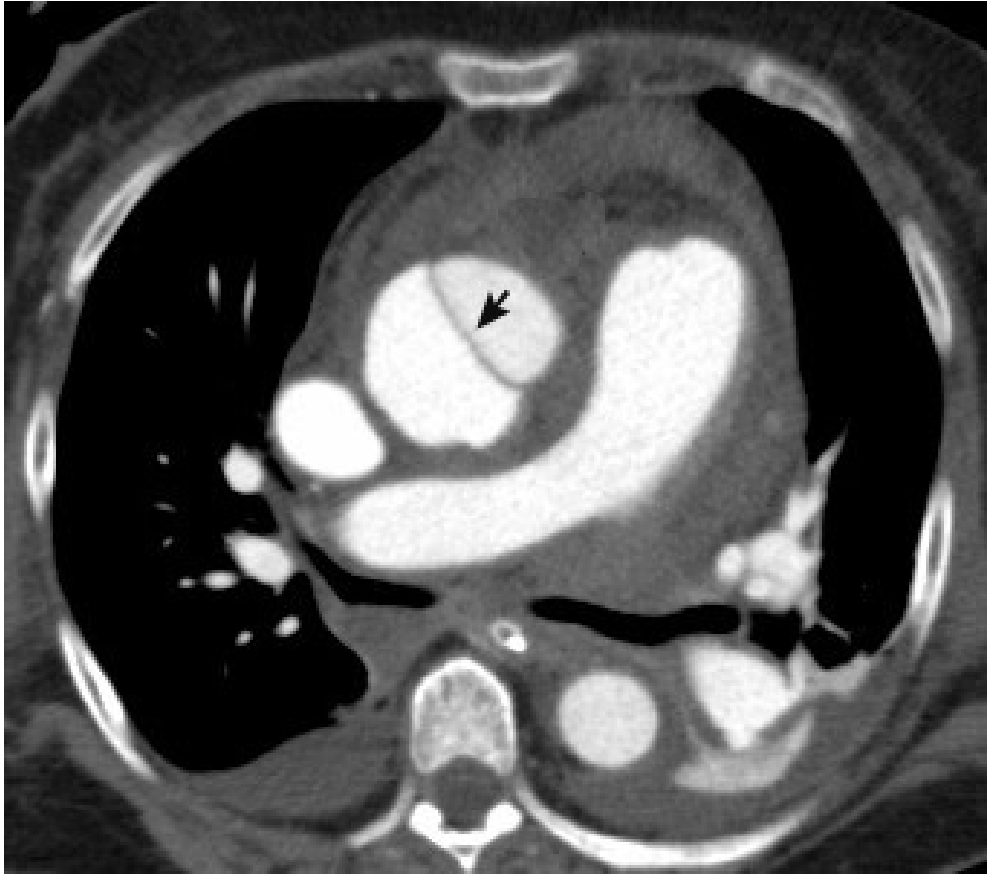


Figura 2.
TC Toráx contrastada. Corte Axial. Ventana de mediastino. Flap de disección íntimo-medial en la aorta ascendente.

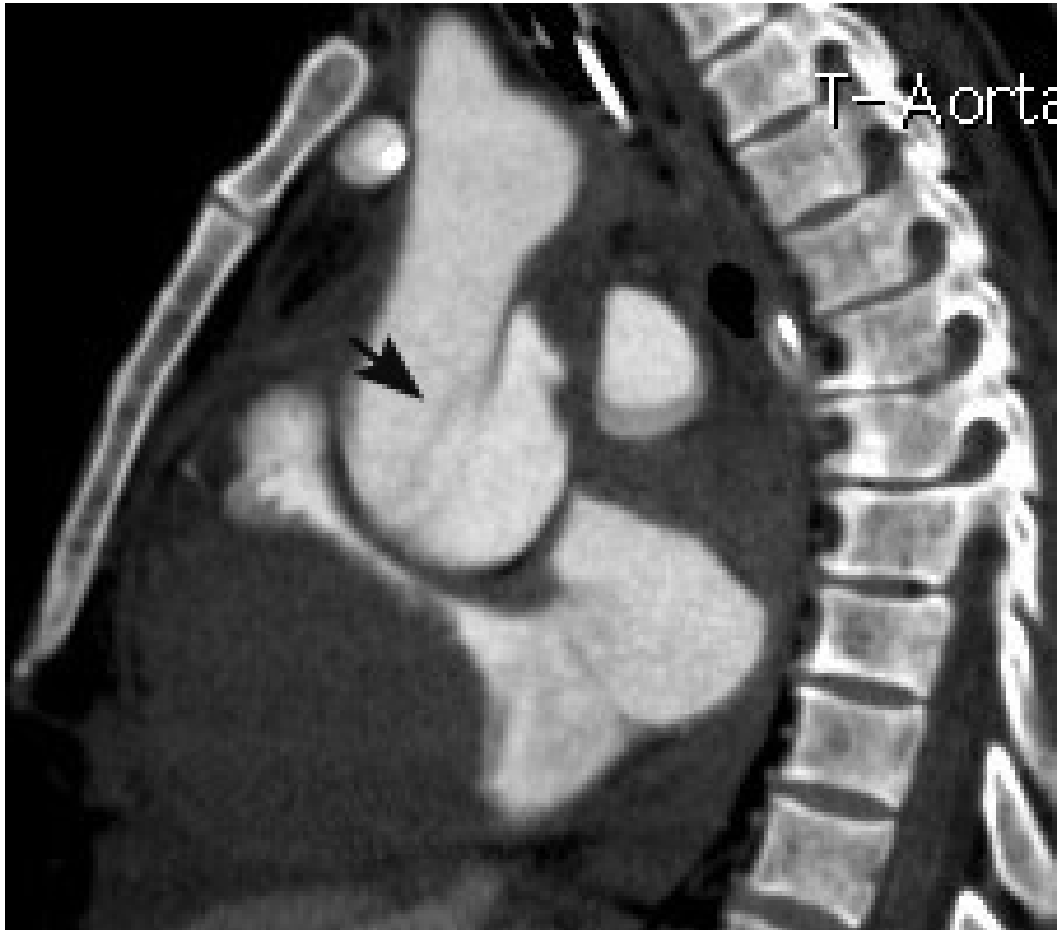


Figura 3.
TC Toráx contrastada. *Reconstrucción sagital.* Flap de disección íntimo-medial en la aorta ascendente.

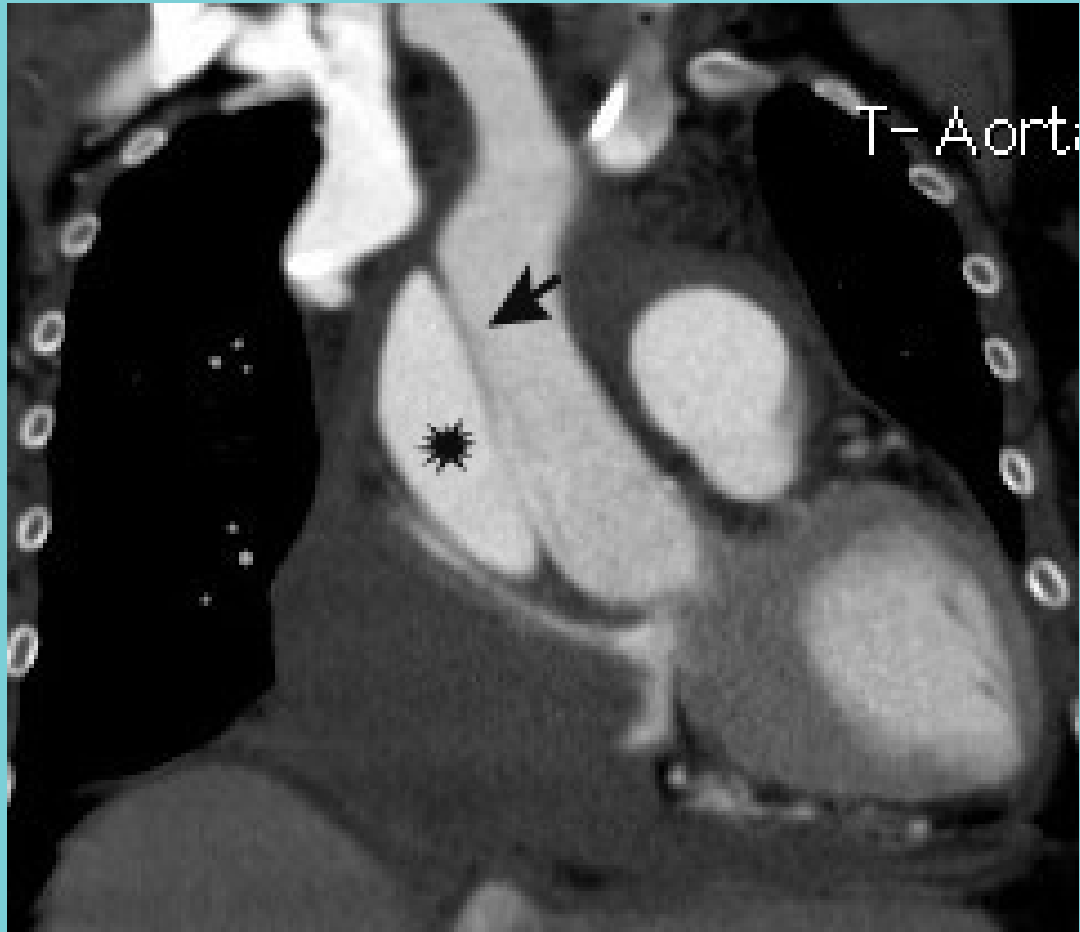


Figura 4.

TC Toráx contrastada. Reconstrucción coronal. . Flap de disección íntimo-medial en la aorta ascendente (flecha), que permite definir de manera precisa un lumen verdadero (asterisco) y un lumen falso.

Resumen general

Paciente femenina de 63 años de edad con diagnóstico de disección aórtica tipo A.

Definición

La disección aórtica (DA) forma parte del síndrome aórtico agudo y se define como la formación de un lumen vascular falso por desgarro intimal, que permite la entrada de sangre a la pared aórtica, con separación de las túnica.

Epidemiología

La DA es la entidad más común entre los síndromes aórticos agudos (SAA). En el SAA se consideran otras entidades: úlcera penetrante, hematoma intramural y aneurisma aórtico inestable. La DA se presenta con mayor frecuencia entre 60 - 80 años y predomina en pacientes de sexo masculino.

Fisiopatología

La fisiopatología de la DA incluye ruptura de la túnica íntima con entrada de sangre a la túnica media y formación de dos lúmenes vasculares (verdadero y falso), separados por un colgajo o “flap” íntimo-medial. La hipertensión arterial se considera el factor de riesgo más importante para DA. Otros factores de riesgo incluyen: aterosclerosis, cirugía previa (cardíaca, aórtica, valvular), enfermedades del tejido conectivo (Marfán, Ehlers-Danlos), coartación aórtica, trauma, enfermedad valvular aórtica (válvula bicuspídea) y vasculitis (arteritis de células gigantes y arteritis de Takayasu).

Manifestaciones clínicas

Los signos y síntomas dependen de la extensión de la disección. El dolor es el síntoma más común (90%) y se describe como severo, agudo, y lancinante. Otras manifestaciones incluyen: hipertensión arterial, síncope y falla cardíaca. Entre las complicaciones asociadas a DA se describe: ruptura aórtica, hemopericardio, taponamiento cardíaco, hemotórax, disección de arterias coronarias y extensión de la disección a las ramas del cayado aórtico.

Manifestaciones radiológicas

En la radiografía de tórax se describen signos indirectos de DA que incluyen: ensanchamiento mediastinal, pérdida del contorno del cayado aórtico, desviación traqueal, derrame pleural y desplazamiento de la calcificación intimal. La AngioTC permite identificar el sitio de ruptura intimal (entrada), definir la presencia de los

lúmenes vasculares y diagnosticar complicaciones. La DA se clasifica en Stanford A y B de acuerdo a su extensión. La Tipo A (60%) compromete la aorta ascendente y la Tipo B (40%) la aorta descendente (distal a la salida de la arteria subclavia izquierda). La disección del arco aórtico se considera tipo B con extensión al arco aórtico.

Lecturas recomendadas

1. Chiu K.W.H, Lakshminarayan R, Ettles D.F. Acute aortic syndrome: CT findings. *Clinical Radiology* 68 (2013) 741-748
2. Ampanozi G, Flach PM, Fornaro J, Ross SG, Schweitzer W, Thali MJ, Ruder TD. Systematic analysis of the radiologic findings of aortic dissections on unenhanced postmortem computed tomography. *Forensic Sci Med Pathol* (2015) 11: 162-167.
3. Lempel JK, Frazier AA, Jeudy J, Kligerman SJ, Schultz R, Ninalowo HA, Gozansky EK, Griffith B, White CS. Aortic arch dissection: A controversy of Classification. *Radiology*. Volumen 271: Number 3- June 2014